



ASOCIACIÓN DE VETERINARIOS ESPAÑOLES ESPECIALISTAS EN PEQUEÑOS ANIMALES

# Certificado Oficial de Displasia de Cadera

## Exploración Radiográfica de la Displasia Articular de la Cadera:

Propietario: EDUARDO BURGOS  
Radiografía realizada el: 03-10-2012  
Por el Veterinario: JOSE MANUEL GONZALO ORDEN  
Código de evaluación CDA: 7438

## Datos del Perro:

Raza: EPAGNEUL BRETON  
Nombre: BAROS  
Sexo: MACHO  
Fecha de Nacimiento: 24-07-2011  
Número del Libro de Crianza: 2043969  
Número de Tatuaje / Microchip: 941000013509629

## Clasificación:

### Grado A - Ausencia de signos radiográficos de displasia de cadera

El espacio articular es estrecho y concéntrico. El Angulo de Norberg es de 105° o mayor. La parte craneal del Acetábulo esta alisada y la parte craneo-lateral es puntiaguda. El borde acetabular dorsal discurre lateral al centro de la cabeza femoral.

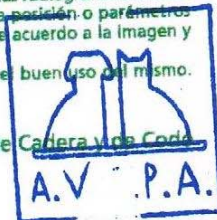
## Observaciones:

1. La evaluación fue realizada por el Comité de Valoración de displasia de cadera y de codo de AVEPA.
2. El procedimiento se corresponde con las normas facilitadas por la Comisión de Displasia coxofemoral de la FCI (Fédération Cynologique Internationale).

### Apartado sobre legalidad:

El certificado sobre el grado de Displasia de Cadera emitido por el comité científico del G.E.V.O se realiza de acuerdo a las radiografías enviadas a dicho comité. La exploración del animal, la realización de otras proyecciones radiográficas o algunos cambios en la posición o parámetros radiológicos pueden influir en el diagnóstico clínico de la enfermedad. Por lo tanto el diagnóstico ha sido emitido de acuerdo a la imagen y posición radiológica enviada y según las normas científicas establecidas actuales para esta vista radiográfica. El comité científico del G.E.V.O. no se responsabiliza de la utilización posterior del dictamen emitido y confía en el buen uso del mismo.

Comité de Valoración de Displasia de Cadera y de Codo



Fecha: 24-04-2013

*Indiferente*